

Université Saad Dahlab, Faculté de Médecine de Blida

# Tumeurs de la région oddienne ou tumeurs ampullaires et peri-ampullaire dites : ampullomes vateriens

Pr-Ag. EL HAOUARI M.

Centre Anti-Cancer, Zabana, Blida

Conférence pour Résidents 4<sup>ème</sup> année de Chirurgie Générale

Année 2011/12

## Plan de la conférence :

1. DEFINITION
2. INTRODUCTION
3. RAPPEL ANATOMIQUE
4. ETUDE EPIDEMIOLOGIQUE
5. CANCEROGENESE
6. ETUDE ANATOMO-PATHOLOGIQUE
7. ETUDE CLINIQUE
8. EXAMENS COMPLEMENTAIRES
9. DIFFICULTES DIAGNOSTIQUES
10. ASPECTS GENETIQUES DE CERTAINES FORMES
11. BILAN D'EXTENSION DE LA MALADIE / CLASSIFICATION
12. TRAITEMENT
13. PRONOSTIC
14. INDICATIONS
15. CONCLUSION

1. DEFINITION :

Ce sont l'ensemble des processus néoplasiques bénins ou malins qui prennent naissance à partir de l'ampoule de Vater proprement dite, ou de l'un des éléments la constituant, à savoir la terminaison du canal biliaire, pancréatique ou le duodénum d'où l'orifice papillaire se jette. Il faut rappeler que l'ampoule de Vater peut ne pas exister en tant qu'entité, remplacée par les 2 orifices biliaire et pancréatique qui se jettent séparément dans la face interne du D2, dans environ 20% des cas.

2. INTRODUCTION :

Ce sont des tumeurs relativement rares, occupant la 3<sup>ème</sup> place parmi les cancers des voies biliaires extra-hépatiques, après le cancer de la vésicule et celui de la VBP. Leur symptomatologie riche, est dominée classiquement par l'ictère obstructif. Elles partagent avec le cancer de la tête du pancréas qui, lui, est beaucoup plus fréquent, un certain nombre de caractères notamment étiologiques, cliniques et thérapeutiques(DPC)

mais, dont le pronostic reste néanmoins, nettement plus péjoratif que les tumeurs ampullaires.

Il faut savoir, qu'avec le développement de l'endoscopie digestive et plus particulièrement de l'écho-endoscopie, des formes asymptomatique, de diagnostic précoce sont de plus en plus rapportées, ouvrant la voie à une résection radicale plus conservatrice, réalisée par voire transduodénale ou même endoscopique qui est la papillectomie ou l'ampullectomie.

Il faut souligner que depuis une dizaine d'année une nouvelle entité génétiquement transmissible qui est la polypose recto colique familiale (PAF) qui était jusqu'alors connue que pour le colon et rectum se trouve élargie au duodénum. C'est ainsi, qu'un certain nombre de tumeurs ampillaire passent par la séquence : adénome, dysplasie sévère puis, le cancer, justifiant la recherche d'un ampullome devant toute PAF et vice versa, dans le cadre du dépistage précoce des lésions précancéreuse.

### 3. RAPPEL ANATOMIQUE :

L'ampoule de Vater est formée par la convergence en intra duodénale, de façon commune ou séparée, des canaux biliaire et pancréatique, de la papille majeure et du sphincter d'Oddi. Ce dernier est composé d'un sphincter biliaire, d'un sphincter pancréatique et d'un sphincter commun.

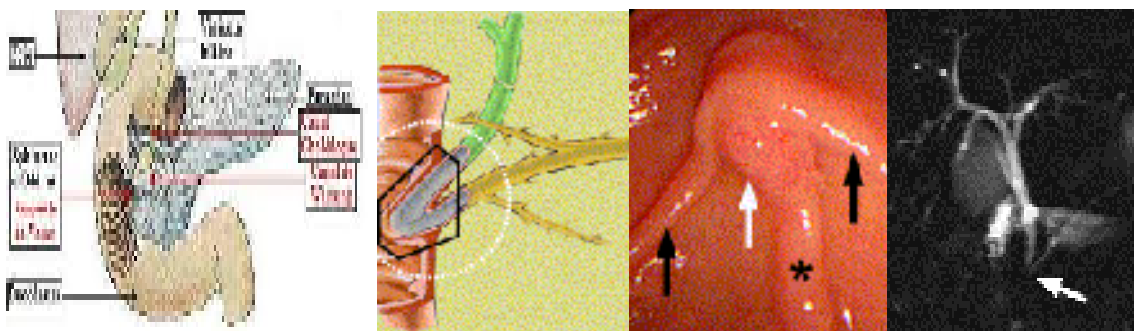


Schéma de l'anatomie du bloc duodéno-pancréatique	Abouchement des cnx bilio-pancr	Papille oddienne vue endoscopique	Cholangiographie VBEH +Wirsung
---	---------------------------------	-----------------------------------	--------------------------------

La papille est représentée par un renflement situé en général, au niveau du deuxième duodénum mais, qui peut également être déplacé dans le premier voire dans troisième duodénum. La papille de Vater, correspond à la terminaison duodénale des canaux biliaire et pancréatique. L'ampoule dans sa description classique comme cavité où viennent s'aboucher les 2 canaux biliaire et pancréatique n'existe en fait, d'après une étude autopsique que dans seulement 25 % des cas. La présence d'un canal commun sans dilatation sacculaire était observée dans 49 % des cas, et les canaux biliaire et pancréatique avaient des orifices distincts dans 19 % des cas [1].

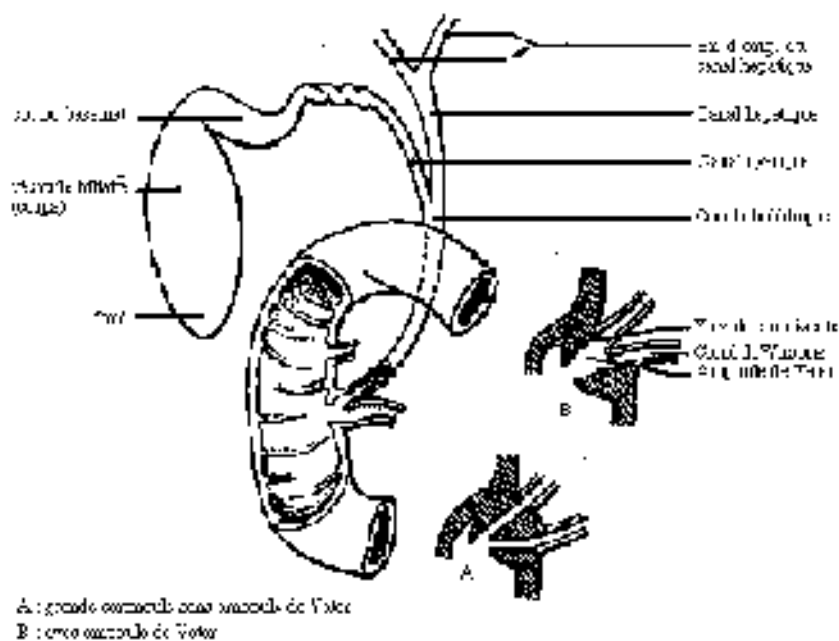


Schéma montrant les variétés d'abouchement des canaux bilio-pancréatiques. Remarquer que l'ampoule de Vater en tant que cavité propre où s'abouchent le cholédoque et le Wirsung n'est pas toujours la règle et les 2 cnx peuvent s'aboucher séparément

#### 4. ETUDE EPIDEMIOLOGIQUE :

Les tumeurs de l'ampoule de Vater qui sont des cancers dans 9/10 cas sont relativement rares. En Algérie nous ne disposons pas encore d'études épidémiologiques concernant ce type de pathologie. Les études autopsiques rapportées par [2] donnent une prévalence de 0,06 à 0,2%.

Dans le monde l'incidence des tumeurs ampullaires est estimée à 0,34% à 0,38% chez les hommes et, 0,25 à 0,27% chez les femmes.

Les facteurs de risques sont:

- Le Tabac est largement incriminé au même titre que pour le cancer du pancréas.
- ATCD de cholécystectomie : le sujet reste controversé. D'après une étude américaine récente menée depuis l'avènement de la coeliochirurgie et l'augmentation spectaculaire du nombre des malades cholécystectomies. En comparaison avec les chiffres de la période antérieure (avant 1992), les auteurs n'ont pas constaté d'augmentation du nombre du cancer du pancréas, ni des cancers des voies biliaires, par contre il y a eu une légère augmentation des cancers ampullaires (1,10 vs 1,23) [3] - Toutes les polyposes, en particulier la PAF, le syndrome de Peutz-Jeghers, le syndrome de Gardner, la HNPCC (syndrome de Lynch) qui sont des maladies à transmission génétiques, constituent des facteurs de risque de développement d'adénome et par conséquent de cancer.
- Un certain nombre de malades atteints de maladie de Von Recklinghausen (phacomatoses), développent au niveau

de l'ampoule, des tumeurs de type carcinoïdes généralement non sécrétantes, ou plus rarement des somatostatinoïdes au niveau duodénal et de la région odienne.

#### 5. CANCEROGENESE :

La séquence de passage de l'adénome bénin au cancer a été démontrée dans les tumeurs de l'ampoule de Vater, ceci grâce à la surveillance de patients atteints de PAF. Ce passage à la cancérisation semble favorisé par le contact avec les acides biliaires non conjugués. Cette transformation en cancer des adénomes semble s'accompagner aussi d'une augmentation de mutation du gène p53 en immunohistochimie.

La mutation Ki-ras est, quant à elle, différemment exprimée selon qu'il s'agit d'un sous-type histologique intestinal ou pancréatobiliaire, et selon le type d'extension intra canalaire. Ainsi, elle serait plus fréquemment observée dans les tumeurs avec extension dans le canal pancréatique ce qui pourrait constituer dans l'avenir un facteur pronostic [4] [5]

#### 6. ETUDE ANATOMO-PATHOLOGIQUE :

Sur le plan anatomo-pathologique les tumeurs ampullaires sont classées selon **3 critères** : l'aspect macroscopique, le type histo-pathologique et le degré d'extension.

6.1 L'aspect macroscopique : 3 formes sont décrites, la forme bourgeonnant, la forme ulcérée et la forme ulcéro-bourgeonnante. Ces formations tumorales peuvent être extra-ampullaires ou à la fois extra et intra-ampullaires

faisant saillie dans la lumière duodénale facilitant ainsi leur accès à la biopsie. Elles peuvent par contre être purement intra-ampullaire donnant un aspect normal à la papille en endoscopie. Dans ces cas l'endoscopiste doit recourir à la sphincterotomie pour espérer avoir un diagnostic histologique.

6.2 Le type histo-pathologique: Le type histologique dominant parmi les tumeurs ampullaires est l'adénocarcinomes tumeurs développées à partir de l'épithélium cylindrique des canaux bilio-pancréatique ou du duodénum. L'aspect histologique est alors papillaire, tubuleux, ou vilieux. Les tumeurs bénignes représentées essentiellement par l'adénome avec un degré de dysplasie variable, représentent environ 10% des ampullomes. D'autres tumeurs rares ou exceptionnelles sont décrites telles que : Lymphomes, adénocarcinomes à cellules en « bague à chaton », léiomyomes, T. stromales, métastase de tumeurs rénales, ou mélanomes ...

Sur le plan immuno-histochimique, il est possible de décrire en fonction de l'expression du type de céto kératine CK7 ou CK20 ou mixte, 2 types de tumeurs qui pourront avoir un pronostic différent. Ainsi la CK7 est habituellement exprimé par les épithéliums canaux, alors que le CK20 par les muqueuses digestives en l'occurrence duodénale [5]

6.3 Le degré d'extension :

La classification adoptée actuellement pour le staging pré thérapeutique et après analyse anatomo-pathologique de la pièce opératoire est celle de l'OMS (réactualisée périodiquement)

dite TNM. En préopératoire elle est basée sur les examens morphologiques notamment l'échoendoscopie, la bili-IRM ainsi que la TDM.

#### **Tumeurs :**

**Tis** : intra-épithéliale ou chorion

**T1** : limitée à l'ampoule et au sphincter d'Oddi

**T2** : extension à la paroi duodénale

**T3** : extension au pancréas

**T4** : extension aux tissus mous péri-pancréatiques ou à d'autres organes ou structures de voisinage

#### **Ganglions :**

**N0** : pas de métastase ganglionnaire (même si moins 10 ganglions examinés)

**Nx** : ganglions non évalués

**N1** : ganglions métastatiques régionaux : péri-pancréatiques, pyloriques, mésentériques proximaux, cystiques, péricholédociens

Les ganglions de la queue du pancréas et hilaires spléniques sont cotés M1.

#### **Métastases**

**M0** : pas de métastases

**M1** : métastases à distance (dont ganglions de la queue du pancréas et/ou spléniques)

L'examen d'au moins 10 ganglions est nécessaire à l'évaluation correcte du statut ganglionnaire.

## 7. ETUDE CLINIQUE :

### 7.1 Tableau clinique typique

Le tableau clinique classique des tumeurs de l'ampoule de Vater est dominé par un **ictère franc de type cholé statique** associé à une vésicule biliaire palpable (Règle de Courvoisier) dans 80% des cas environ. Il s'agit en général d'un ictère rapidement progressif, survenant chez un homme de la soixantaine. Cet ictère peut être aussi fluctuant, évoquant une pathologie lithiasique. Cela est d'autant plus vrai qu'il peut s'associer à une fièvre dans 20% et à des douleurs dans 30 à 70%, évoquant alors le diagnostic d'une angiocholite. L'ictère est associé un prurit (20%) parfois féroce altérant profondément la qualité de vie du patient.

D'autres signes moins fréquents comme l'anémie ferriprive en relation avec un méléna le plus souvent qui, lorsqu'elle

s'associe avec l'ictère obstructif rend le diagnostic clinique d'ampullome très probable.

Enfin, très rarement un tableau de pancréatite aigue peut être révélateur d'une tumeur ampullaire.

L'état général est généralement conservé et la palpation ne révèle en général qu'une hépatomégalie homogène associée une vésicule perceptible non douloureuse.

## 7.2 Formes cliniques :

**7.2.1 Formes asymptomatiques** : Depuis la connaissance de la relation entre adénome et cancer et l'existence de formes familiales (PAF...), de plus en plus de cas d'ampullomes asymptomatiques sont diagnostiqués à l'endoscopie, ce qui a permis aussi de développer les résections ampullaires par voie endoscopique.

**7.2.2 Formes associées** : La lithiase biliaire de la VBP, peut être associée dans 15 à 20% des cas, pouvant masquer et retarder le diagnostic de tumeur ampullaire. A l'inverse une papille d'aspect inflammatoire pseudo-tumoral, qui vient d'être forcée par l'expulsion d'un calcul peut faire suspecter à tort une tumeur papillaire.

## 8. EXAMENS COMPLEMENTAIRES :

### 8.1 Examens biologiques :

Confirmant le diagnostic de cholestase clinique, le bilan biologique hépatique est presque toujours perturbé avec, une bilirubine de type conjuguée et des phosphatases alcalines dont le taux est variable mais élevés dans 75 à 80% des cas, traduisant l'ancienneté et la sévérité de l'obstruction biliaire. Pour certains il représente un facteur pronostic si la bilirubine totale  $> 5\text{mg/dl}$  [6]. Ces perturbations sont souvent suivies par une augmentation des Gamma GT et des transaminases traduisant un syndrome de cytolyse d'accompagnement retrouvé dans 70 à 75%.

Une anémie en rapport souvent avec les saignements répétés de la tumeur est un élément très évocateur du diagnostic d'ampullome lorsqu'il s'y associe un ictère cholestatique [7].

Marqueurs tumoraux : Ne sont pas spécifiques de l'ampullome. L'ACE est rarement élevé dans des cancers des voies biliaires extra-hépatiques et des tumeurs ampullaires en particulier. Par contre le CA19-9 est souvent élevé même dans les choléstases bénignes. Cependant des chiffres  $> 200\text{ UI/ml}$ , surtout persistant après drainage des voies biliaires, traduisent probablement un obstacle néoplasique[8]

En fait, l'intérêt de ces marqueurs est plus dans la surveillance après traitement que dans le diagnostic. Marqueurs.

## 8.2 Echographie abdominale

L'échographie abdominale en particulier hépatobiliaire constitue le prolongement de l'examen clinique. C'est un examen intéressant de débrouillage, permettant d'orienter les autres examens [9]: En effet, cet examen doit être demandé en première intention car facile, peu onéreux, et non invasif. Il peut être couplé au doppler et peut être optimisé par l'utilisation de produit de contraste (sonovue). Ainsi, l'échographie permet de donner les informations suivantes :

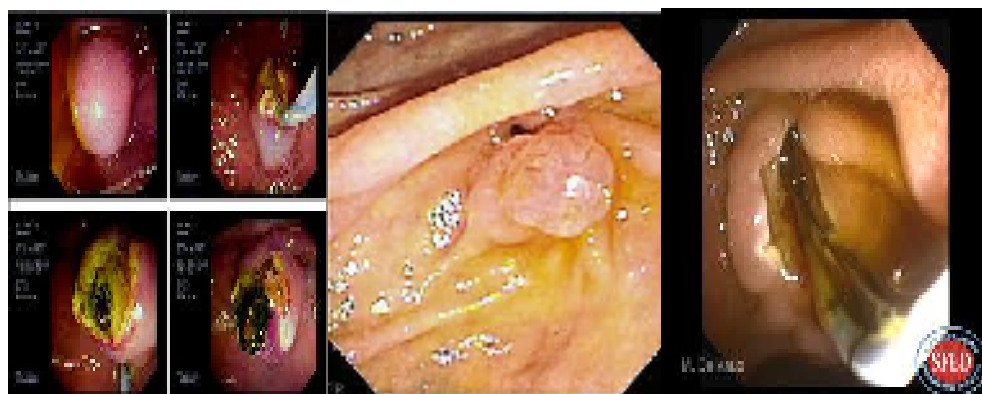
- Confirme la dilatation des voies biliaires extra-hépatiques (vésicule comprise), et situe ainsi l'obstacle, distal ou proximal.
- Elimine un cancer de la tête du pancréas s'il est suffisamment développé (> 10 mm)
- Elimine un ou des calculs vésiculaire avec la possible migration d'un calcul dans le cholédoque, en sachant que l'association est possible.
- Apprécie l'état du foie et l'existence d'éventuelles métastases (intérêt du produit contraste) ainsi que l'extension ganglionnaire locorégionale. Elle permet d'apprécier l'extension vasculaire en particulier des vaisseaux mésentériques lorsqu'elle est couplée au doppler [10].

## 8.3 Duodénoscopie avec ou sans biopsie :

La condition pour une bonne duodéoscopie est qu'elle soit réalisée avec un fibroscope à vision latérale et non axiale. Ainsi, la papille est bien examinée si elle est pathologique. Dans les ampullomes de localisation extra-ampullaire ou mixtes, la duodéoscopie permet de voir une papille déformée par un aspect polypléide ulcéré ou non ulcéré. L'ulcération de la tumeur correspond toujours à un stade T2 ou d1 de la classification Japonaise [11]

La papille peut aussi être soit simplement déformée ou bombée. Cet aspect n'est pas spécifique d'un processus ampullaire et peut témoigner de la présence d'un calcul dans l'ampoule ou de son passage forcé récent. Dans tous les cas, des biopsies seront pratiquées.

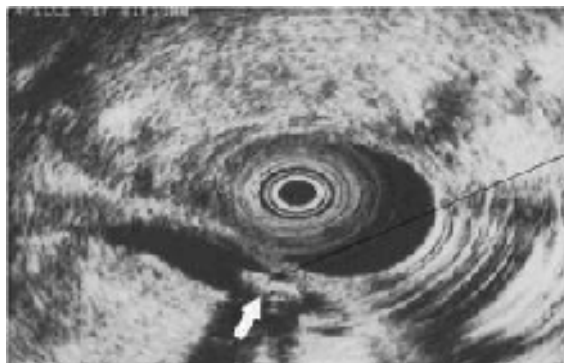Enfin, 3<sup>ème</sup> éventualité, la papille peut se révéler normale, il s'agit soit d'une tumeur extra-ampullaire (bas cholédoque ou pancréas) soit d'une forme purement intra-ampullaire, qu'on ne peut confirmer l'existence par la biopsie qu'à travers une sphincterotomie. Cependant ce geste qui n'est pas anodin ne doit être pratiqué que s'il est vraiment justifié et toujours après une échodoscopie qui va d'abord confirmer avec moins de risque la tumeur intra-ampullaire.



Tumeur ampullaire bombante, bourgeonnante et d'aspect sub normale.

Sphinctérotomie pour les forme bombante et celles d'aspect subnormale

#### 8.4 Echo endoscopie :



Avec la duodénoscopie, **l'échoendoscopie** sont devenus les examens de référence dans le diagnostic des tumeurs ampullaires. La sensibilité et spécificité de l'écho-endoscopie sont de 92 et 75 % respectivement dans le diagnostic des ampullomes [12]. L'écho-endoscopie ainsi que l'écho-laparoscopie ont démontré leurs supériorité par rapport à la bili-IRM et à l'angio-IRM et à l'angio-scanner spiralé dans la détection des petites tumeurs intra-ampullaires et leurs staging local, que ce soit, soit vis-à-vis de l'extension à la sous muqueuse et musculuse duodénale, vis-à-vis de l'atteinte ganglionnaire

ou, encore vis-à-vis de l'atteinte vasculaire de proximité pour l'indication de l'exérèse radicale [13] [14] [15] [16] [17] [18] [19].

L'écho-endoscopie par mini sonde intra-canalair est une technique encore plus élaborée que l'écho-endo classique [20] Elle consiste à introduire une minisonde de 2 mm à travers l'orifice de la papille souvent après sphincterotomie et à réaliser une écho en in intra-ampullaire et dans les canaux même bilio-pancréatiques. L'avantage de cette mini sonde qui émet des US de 20 MHz est de permettre de distinguer le sphincter d'Oddi de la sous-muqueuse duodénale. Ainsi, cette caractéristique est à la base de la nouvelle classification japonaise introduite par Itoh en 1997[20].

Elle est d'une importance considérable, dans la mesure où elle peut faire la distinction entre les tumeurs strictement limitée au sphincter d'Oddi grade I(d0) pour lesquelles le risque d'envahissement ganglionnaire est nul, des tumeurs qui envahissent la sous muqueuse duodénale Grade (d1) où le risque d'atteinte ganglionnaire est estimé à 30%%. L'impact thérapeutique est par conséquent considérable, dans la mesure où pour les tumeurs grade I, on peut proposer un traitement conservateur en l'occurrence l'ampullectomie chirurgicale trans-duodénale ou, même endoscopique qui est tout aussi radicale et éviter ainsi, la DPC qui reste une chirurgie lourde toujours à risque.

- grade I (d0) : tumeur limitée au sphincter d'Oddi ;
- grade II (d1) : tumeur infiltrant la sous-muqueuse duodénale ;
- grade III (d2) : tumeur infiltrant la muscularis propria duodénale
- grade IV (panc[+]) : tumeur infiltrant le pancréas .

Napoléon, donne dans sa série de 31 patients une performance globale de 89%, avec en particulier une performance excellente pour un autre critère important représenté par l'extension biliaire et pancréatique intracanalair, respectivement de 95,2 et 100 % des cas contre 85,7 et 76,9 % des cas en écho-endoscopie classique [21].

#### 8.5 Tomodensitométrie thoraco abdominale(TDM/TAP) :

Le scanner abdominal est peu performant pour le diagnostic des tumeurs ampullaires, 31% dans la série de Mukai [14]. Il est aussi peu performant pour le staging, 24% pour l'extension pariétale et 59% pour les ganglions, dans la série de Cannon [15]. Le scanner reste cependant intéressant pour le bilan d'extension à distance, pour la détection des lésions métastatiques, pulmonaires et hépatiques[22] Cholangio-IRM : C'est un examen non invasif qui permet d'affirmer le diagnostic dans plus de 90%[23] surtout lorsqu'elle est intra-ampullaire. La dilatation simultanée du cholédoque et du Wirsung est très en faveur d'ampullome de Vater.

Néanmoins cet examen, reste moins performant pour apprécier avec précision l'extension locale en particulier duodénale et l'atteinte ganglionnaire pour permettre d'opter pour une résection endoscopique [15].

#### 8.6 Angioscanner 3D ou scanner spiralé :

Cet examen est intéressant aussi une fois le diagnostic établi pour évaluer sur le plan locale, le degré d'invasion des vaisseaux

mésentériques supérieurs et donc de la résecabilité de la tumeur [24]. [25]

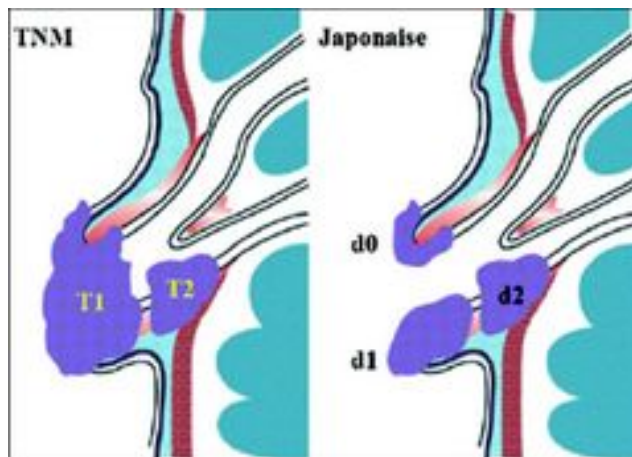
#### 8.7 Cholangiopancreatographie endoscopique rétrograde(CPRE

C'est un examen invasif (risque d'angiocholite sévère)qui est actuellement largement remplacé par la bili-IRM et l'écho-endoscopie. De toute façon s'il doit être pratiqué pour avoir un diagnostic histologique exigé en cas de traitement palliatif, ou pour un drainage préparatif, il doit obligatoirement être accompagné alors, d'une sphincterotomie suivie par la mise en place d'une prothèse de drainage, soit en plastique, en cas de drainage temporaire en attendant la résection ou, métallique en cas de prothèse définitive pour un traitement palliatif[26].

#### 9. DIFFICULTES DIAGNOSTIQUES :

Ce sont surtout des difficultés inhérentes à la preuve histopathologique préopératoire rencontrés chez environ 20% des patients. Cette difficulté concerne en particulier les formes intra-ampullaire. Dans ce cas il faut recourir à des micro biopsies à travers l'orifice de la papille ou en cas d'anfractuosités à une macro biopsie pratiquée après sphincterotomie. Si le résultat de la biopsie reste non concluant, il est recommandé en particulier lorsque la biopsie est réalisée à l'anse diathermique d'attendre au moins 15 jours pour renouveler d'autres biopsies. Cela est dû à la possibilité de faux positifs en rapport avec des artéfacts dus à la coagulation à l'anse diathermique [27]

#### 10. BILAN D'EXTENSION DE LA MALADIE / CLASSIFICATION :



#### Classification Japonaise selon

- grade I (d0) : tumeur limitée au sphincter d'Oddi
- grade II (d1) : tumeur infiltrant la sous-muqueuse duodénale ;
- grade III (d2) : tumeur infiltrant la muscularis propria duodénale
- grade IV (panc[+]) : tumeur infiltrant le pancréas.

#### **Tumeurs :**

**Tis** : intra-épithéliale ou chorion

**T1** : limitée à l'ampoule et au sphincter d'Oddi

**T2** : extension à la paroi duodénale

**T3** : extension au pancréas

**T4** : extension aux tissus mous péri-pancréatiques ou à d'autres organes ou structures de voisinage

#### **Ganglions :**

**N0** : pas de métastase ganglionnaire (même si moins 10 ganglions examinés)

**Nx** : ganglions non évalués

**N1** : ganglions métastatiques régionaux : péri-pancréatiques, pyloriques, mésentériques proximaux, cystiques, péricholédociens

Les ganglions de la queue du pancréas et hilaires spléniques sont cotés M1.

#### **Métastases**

**M0** : pas de métastases

**M1** : métastases à distance (dont ganglions de la queue du pancréas et/ou spléniques)

L'examen d'au moins 10 ganglions est nécessaire à l'évaluation correcte du statut ganglionnaire.

## 11. TRAITEMENT :

### 11.1 Traiment à visée curative :

#### **11.1.1Principes carcinologiques :**

C'est la résection passant au large de la tumeur avec une marge latérale de 02 cm ou au moins non infiltrée à l'examen microscopique de la tranche de section. Un curage ganglionnaire locorégional est aussi impératif afin d'obtenir au moins 12 ganglions pour le staging.

Ces conditions et compte tenu de l'anatomie du bloc duodéno-pancréatique ne pouvaient être satisfaites qu'avec un geste chirurgical agressif, grevé d'une morbidité non négligeable en l'occurrence la duodéno-pancréctomie céphalique ou DPC.

### **11.1.2 Préparation du patient(e)**

Pour un geste aussi lourd, le patient(e) ne doit pas comporter de comorbidités importantes, sinon il est récusé s'il est classé ASA III et plus. Par ailleurs même si le statut est correct, on doit corriger une éventuelle anémie, normaliser son TP par des injections IV de vitamine K1. Une alimentation parentérale d'une semaine à laquelle on rajoute des complexes de vitamines est instituée en cas d'amaigrissement important ou en cas de dénutrition. Pour les patients non dénutris, on leur prescrit des solutions hyper nutritives par voie orale et pendant au moins une semaine.

L'utilité d'un drainage interne par la pose d'un Stent en polyéthylène ou à défaut par voie chirurgicale reste controversée quant à son efficacité à diminuer la morbidité post-DPC [28]. [29] Pour plusieurs auteurs une dérivation préalable à la DPC est bénéfique si le taux de bilirubine totale  $\geq 200$  mg/l (342 mmol/l). [30] Le patient(e) est opéré(e) lorsque le taux de bilirubine totale devient  $\leq 50$  mg/l.

Le drainage endoscopique est privilégié par rapport au drainage percutané pourvoyeur de plus de morbidité [31] [32].

Cependant une voie combinée endoscopique et percutanée peut être utilisée en cas d'échec de la voie endoscopique seule [33].

### 11.1.3 Techniques chirurgicales :

- La duodénopancréatectomie céphalique (DPC)

C'est l'intervention de Whipple, elle reste depuis longtemps l'intervention de référence pour le traitement des cancers ampullaires et pancréatique pratiquée sur des malades opérables et résecables. L'intervention consiste à faire l'ablation du bloc duodéno-pancréatique, avec section du pancréas au niveau de l'isthme après libération de l'axe mésentérico-portal et résection de la lame rétro-portale. La section digestive se fait classiquement au niveau de l'antrum gastrique, mais la conservation du pylore qui a des avantages fonctionnels prouvés est possible, conservant les mêmes qualités carcinologiques [34].[35].

La résection de la VBP se fait au niveau du canal hépatique commun associée à la cholécystectomie.

Le rétablissement du circuit digestif est assuré le plus souvent selon le montage dit de Child, avec sur la même anse montée en y on réalise les 3 anastomoses. D'abord, l'anastomose pancréato-jéjunale T.T ou L.T, puis 20 cm en aval l'anastomose hépatico-jéjunale, puis en dernier à 70 cm en aval de l'anastomose H-J, l'anastomose gastro-jéjunale en TL. Plusieurs variantes d'anastomoses en particulier pour le moignon pancréatique source d'environ 20 % de fistules pancréatiques postopératoires parfois mortelles sont décrites, mais aucune n'a démontré sa supériorité. La meilleure technique reste à trouver encore.

- L'ampullectomie trans-duodénale

A l'origine l'ampullectomie était réservée pour des malades âgés et/ou tarés, ou à des tumeurs bénignes, ne pouvant pas

supporter une DPC. Mal indiquée, elle est grevée d'un taux de récurrence important car cette technique fait l'impasse sur le risque ganglionnaire. Elle tend à être remplacée actuellement par l'ampullectomie endoscopique qui donne cependant le même taux de morbidités que celle réalisée par voie transduodénale, sauf le séjour hospitalier est réduit de 10 jours à 3,3 jours [36] [37]. L'ampullectomie per endoscopique

Historiquement, l'ampullectomie per endoscopique était réservée au départ, aux tumeurs papillaires bénignes. Avec l'avènement de l'écho-endoscopie avec la mini-sonde, le staging des tumeurs ampullaires est devenu beaucoup plus précis. Ainsi, selon la classification japonaise l'on peut distinguer avec une grande fiabilité les tumeurs de grade I(d0) sans atteinte de la sous muqueuse duodénale, où le risque d'atteinte ganglionnaire est nul, des tumeurs grade II(d0) où ce risque est estimé à 30%. A partir de là, l'on peut réaliser des ampullectomie par voie endoscopique sans risque plus important de récurrence locale que la chirurgie. L'extension de l'infiltration aux canaux bilio-pancréatiques est aussi bien évaluée par l'écho-endoscopie.

La résection ampullaire per-endoscopique est réalisée à l'anse diathermique, et la pièce doit être fixée sur une plaque de liège et orientée, avant d'être adressée à l'examen anatomopathologique.

La mortalité opératoire est nulle et la morbidité estimée à 26% dans la série multicentrique française de 104 cas rapportée par Napoléon [37]. Cette morbidité est faite de : la pancréatite aiguë (17% dont 1 grave) ; Hémorragie (8% dont 6 nécessitant une hémostase endoscopique) ; perforation (3% dont 1 nécessitant une reprise chirurgicale).

L'examen histo-pathologique de la pièce va pouvoir confirmer le caractère carcinologique de la pièce(R0). En cas de marge infiltrée le patient pourra toujours être rattrapé par la DPC.

## 11.2 Traitement à visée palliative :

11.2.1 Objectifs : Faire régresser l'ictère, le prurit et, traiter et/ou prévenir une éventuelle sténose duodénale associée.

### 11.2.2 Moyens :

11.2.2..1 Drainage biliaire par Stent per endoscopique : Le drainage par Stent endoscopique est meilleur que celui percutané en raison surtout de sa moindre

#### Morbidité

Les Stents métalliques auto-expansibles sont préférées lorsqu'il s'agit d'un drainage palliatif, en raison de leur tendance moindre à l'obstruction rapide [31]. Le drainage per endoscopique par Stent semble donner moins de morbidité comparé à celui pratiqué par chirurgie, que se soit laparotomie ou laparoscopie. Cependant le drainage chirurgical reste plus longtemps perméable [38]

11.2.3 – Prothèse duodénale per endoscopique. A l'instar des prothèses installées en cas d'occlusion colorectale, on peut lever l'obstacle duodéal en cas de tumeur ampillaire envahissant le duodénum. C'est une éventualité cependant rare pour l'ampullome.

\_ Le laser Nd YAG peut aussi servir pour lever l'obstacle, en procédant au forage de la tumeur duodénale et ampullaire [39] [40]

#### 12.2.4 Double dérivation chirurgicale (biliaire et digestive)

Elle est indiquée en cas de patients qui conservent un EG conservé, mais porteurs d'un processus ampullaire localement avancé, ne pouvant pas être réséqué donc dont l'espérance de vie présumé est supérieure ou égale à 6 mois.

Par conséquent un Stent en plastique est alors préféré en cas d'ampullome non résécable chez des patients dont l'espérance de vie est limitée [41] [42]

### 11.3 Traitement adjuvant :

#### 11.3.1 Chimiothérapie adjuvante pour résection curative

Les résultats des quelques études contrôlées sont contradictoires et pour la plupart intègrent les cancers ampullaires et peri-ampullaires avec le cancer du pancréas exocrine. Par conséquent, il n'y a pas encore de standard. Une étude qui a montré un gain sur la survie, 23 mois (30 patients) vs 11 mois (31 patients) [43], en utilisant les 3 drogues qui sont : le 5FU, doxorubicine, Mitomicine C au prix d'une forte toxicité et seuls les patients qui ont un bon statut, ayant récupéré rapidement après l'intervention ont en bénéficier. D'autres études n'ont pas démontré un réel avantage de la survie par une chimiothérapie adjuvante pour les malades réséqués dans un but curatif [44] [45]. Radio chimiothérapie adjuvante après résection radicale.

Il n'y a pas de standard pour le cancer du pancréas et encore moins pour le cancer ampullaire. Un protocole de radio

chimiothérapie peut néanmoins être proposé quant il s'agit d'une marge de résection infiltrée, ou s'il existe des facteurs de mauvais pronostic, comme celui proposé pour les cancers du pancréas par la GITSG et qui avait montré un gain de survie [46]. D'autres études plus récentes ont aussi confirmé ce gain de survie. [47] [48].

### 11.3.2 La Chimiothérapie palliative pour les formes localement avancé et/ou métastatiques et récidivantes :

La Gemcitabine est devenue la drogue de référence dans le traitement médical oncologique des cancers bilio-pancréatique. Son efficacité relative à été démontré par l'amélioration modérée de la survie, l'amélioration la qualité de vie, et, même une action anti-douleur dans 24% des cas [49].

Une étude plus récente menée par le NICE, conclue que la gémcitabine peut être utilisée comme traitement de choix pour le cancer du pancréas et péri-ampullaire avancé et/ou métastatique chez de patients non ictériques ou dérivés, ayant un score de Karnofsky >50 [50].

La Gemcitabine associée au 5FU en perfusion ou par voie orale(Capecitabine) avait une meilleure réponse mais, une grande toxicité [51].

Enfin, une étude multicentrique mondiale rapporté à l'ASCO 2006 a démontré une certaine efficacité de la Gemcitabine associée à l'oxaliplatine(GEMOX) par rapport au taux de réponse, la survie globale et survie sans progression [52].

#### 1. PRONOSTIC :

##### 1.1 Pronostic des malades traités radicalement :

Globalement le cancer de l'ampoule de Vater est de meilleur pronostic que le cancer du pancréas et du cholangiocarcinome

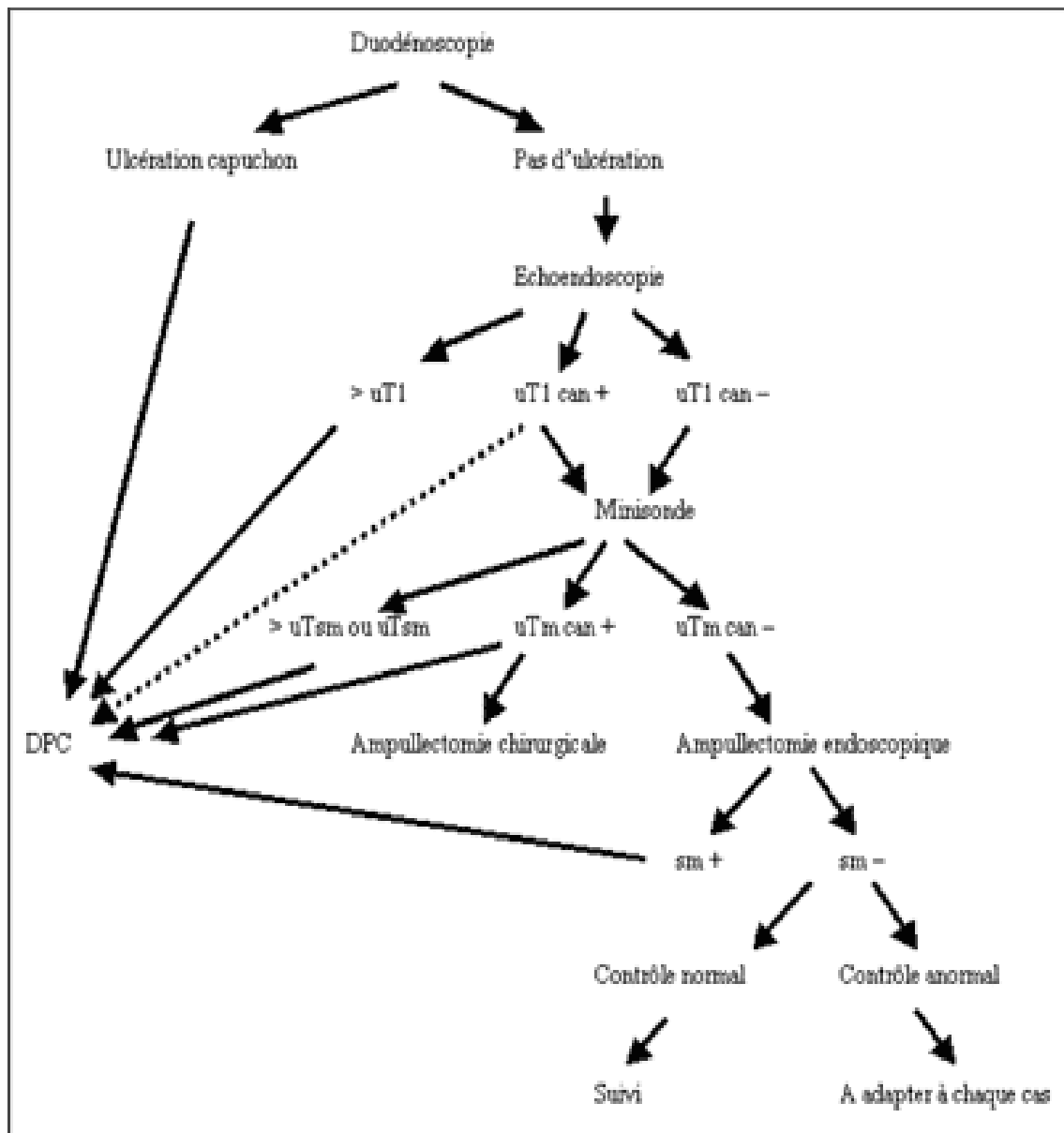
du cholédoque. Cependant la survie à 5 ans est très variable, oscillant de 80% à moins de 30% en fonction de l'atteinte de la musculature duodénale [53]

Le pronostic est dépend d'abord du statut TNM, où la forme ulcérée de la tumeur représente toujours un stade > T1. Un certain nombre d'autres facteurs pour la majorité, histopronostiques sont reconnus actuellement :

- Le statut ganglionnaire en particulier lorsqu'il  $\geq 2$ gg+ . [54]
- La marge de résection(R1)
- La différenciation cellulaire
- L'atteinte vasculaire
- L'atteinte péri-nerveuse
- Le type histologique de type intestinal de meilleur pronostic que le type bilio-pancréatique [55] La résecabilité de la tumeur : 45 mois(T. résecable) vs 8mois( T non résecable) [56] D'autres facteurs comme l'age>75 ans, le taux de bilirubine >5mg/dl sont aussi souvent rapportés dans la littérature.

## 2. INDICATIONS :

Les indications entre DPC et ampullectomie sont résumées à travers cet algorithme emprunté à B. Napoléon (EMC gastro-enterologie2005)



Can+ (atteinte canalaire biliaire ou/et pancréatique).

Can- (Pas d'atteinte canalaire biliaire ou/et pancréatique).

Sm+ (atteinte de la sous-muqueuse duodénale).

Sm- (Pas d'atteinte de la sous-muqueuse duodénale).

Après ampullectomie per endoscopique ou trans-duodénale il n'y a pas de place à un traitement adjuvant, sauf sujets âgés et/ ou avec des comorbidités, dont la marge de résection revient infiltrée(R1),

une discussion en RCP pour une éventuelle radiothérapie avec ou sans chimiothérapie est possible.

Le traitement adjuvant (chimiothérapie adjuvante ou radiochimiothérapie adjuvante) après une résection à visée curative par DPC, est délivrée en fonction du type de résection (R0 ou R1) et/ou de l'existence de facteurs de mauvais pronostic sus cités, après discussion en RCP.

### 3. CONCLUSION :

Les tumeurs de l'ampoule de Vater sont malignes 9/10 représentées principalement par les adénocarcinomes qui pour la majorité sont passés par la séquence adénome-dysplasie-cancer, d'où l'intérêt du dépistage lorsqu'il existe un terrain familial ou lorsqu'on découvre une néoplasie colorectal génétiquement transmissible. Le diagnostic de formes précoce est assuré par l'écho-endoscopie avec les mini-sondes ainsi que par la duodéno-scopie qui permet des biopsies. Le traitement classiquement représenté par la DPC, peut désormais être remplacé par une intervention à plus faible risque qui est représenté par l'ampullectomie chirurgicale ou per-endoscopique.

## Bibliographie

1. DiMagno E.P.,et al. *Cancer* 1982 ; 49 : 361-368.
2. Yamaguchi K.et al.*Cancer* 1987 ; 59 : 506-515
3. David R Urbach et al. *American Journal of Surgery*, Volume 181, Issue 6, June 2001, Pages 526-528
4. Matsubayashi H et al. *Cancer* 1999 ; 86 : 596-607.

5. Jonathan T. et al ; Journal of American College, Volume 202, Issue 2, August 2008,pages 210-18)
6. S. B. Choi et al. Scandinavian Journal of Surgery 100: 92–98, 2011
7. Walsh D.B.,. Diagnosis and treatment Ann. Surg. 1982 ; 195 : 152.
8. Thésaurus cancer des voies biliaires 2007.
9. Lees WR. Pancreatic ultrasonography. Clin Gastroenterol 1984;13:763–89.
10. Tomiyama T,et al ; AmGastroenterol1996;91:141016
11. Japanese Society of Biliary Surgery Classification of biliary tract carcinomaTokyo: Kanehara and Co. Ltd (2001)
12. Will U. et al ; Gastroenterology 2003 ; 124
13. Buscail L. et al ; Endosc. 1999 ; 50 : 34-40.
14. Mukai H. et al ; Gastrointest. Endosc. 1992 ; 38 : 676-683.
15. Cannon M. et al ; Gastrointest. Endosc. 1999 ; 50 : 27-33.
16. Kubo H. et al ; Br. J Radiol. 1999 ; 72 : 443-447
17. Tio L. et al ; Gastrointest. Endosc. 1996 ; 44 : 706-713.
18. Howard TJ, et al ; Am J Surg 1997;174:237–41
19. Midwinter et al ; Br J Surg 1999;86:189–93.)( John TG, et al ; Ann Surg 1995;221:136–64.)
20. Itoh A.et al ; J. Ultrasound Med. 1994 ; 13 : 679-684.
21. Napoléon B. et al ; Endoscopy 2001 ; 33 : A2770
22. Steiner E, et al. Am J Roentgenol 1989;152:487–91. Vellet AD, et al. Radiology 1992;183:87–95.
23. Irie H. et al. J. Comput. Assist. Tomogr. 2002 ; 26 : 711-717 ,
24. McCarthy MJ, et al ; Br J Surg 1998;85:320–5.
25. Chong M . et al ; Radiology 1998;208:537–42.
26. Ponchon T. et al ; Cancer 1989 ; 64 : 161-167
27. Bourgeois N. et al ; Gastrointest. Endosc. 1984 ; 30 : 163-166)
28. Marcus SG, et al. J Clin Gastroenterol 1998;26:125–9
29. Lai ECS. et al ; Br J Surg 1994;81:1195–8.

30. A. Vienne , O. Oberlin. *Et al* ; *CANCÉRODIG. VOL2N° 3- 2010- 1-10*
31. Speer AG, et al. *Lancet*1987;ii:57-62.
32. Pitt HA, et al. *Surgery* 1985;201
33. Robertson DF, et al. *Lancet* 1987;ii:1449-52.
34. Watanapa P,. *World J Surg* 1995;19:403-9
35. Roder JD, Stein HJ, Hu¨ttl W, et al. *Br J Surg* 1992;79:152-5.
36. Clary B. et al ; *Surgery* 2000 ; 127 : 628-633.
37. Napoléon B. et al ; *Gastroenterol. Clin. Biol.* 2003 ; 27.
  
38. Smith AC,, et al. *Lancet* 1994;344:1655-60.
  
39. Fowler A., Barham C.et al ; *Endoscopy* 1999 ; 31 : 745-747.
40. Laukka. Et al ; . *Endosc.* 1995 ; 41 : 225-22.
  
41. Blamey SL, et al. *Br J Surg* 1983;70:535-8.
  
42. Lai EC, et al. *Surgery* 1992;112:891-6.
43. Bakkevold KE, *Eur J Cancer* 1993;5:698-703
  
44. Splinter TA, et al ; *J Cancer Res Clin Oncol*1989;115:200-2.
  
45. Baumel H, et al..*Br J Surg* 1994;81:102-7.
46. *Gastrointestinal Tumour Study Grou* ; *Cancer* 1987;59:2006-10.
  
47. Marta Bonet Beltrán et .al ; (in press) **journal homepage: [www.elsevierhealth.com/journals/ctr](http://www.elsevierhealth.com/journals/ctr).**
  
- 48. Sumita Bhatia,B.A ; et al :The Mayo Clinic experience. *International Journal of Radiation Oncology•Biology•Physics, Volume66, Issue 2, IOctober2006,pages 514-519.***
49. Burris HA, Moore MJ, Andersen J, et al.*J Clin Onco* 1997;15:2403-13.
50. NICE (National Institute for Clinical Excellence). *cancer* May 2001.
  
51. Maisey N. et al ; *J Clin Oncol* 2002;20:3130-6.
52. T. André et al ; *Journal of Clinical Oncology, 2006 ASCO Annual Meeting Proceedings (Post-Meeting Edition).Vol 24, No 18S (June 20 Supplement), 2006: 4135*
53. Shirai Y. et al ; *World J. Surg.* 1995 ; 19 : 102-106.
  
54. S. B. Choi et al ; *Scandinavian Journal of Surgery* 100: 92-98, 2011)
  
55. Jonathan T . et al ; *Journal of American College, Volume 202, Issue 2, August 2008,pages 210-18)*
56. Bettschart V. *Br. J. Surg.* 2004 ; 91 : 1600-1607